コメント

- 一般に負荷心筋血流シンチグラフィは多枝病変では病変を過小評価するとされているが、心電図同期SPECTによる局所壁運動の評価を加味し、3枝の領域とも異常を指摘できた症例である。
- 特に心筋シンチグラフィで左前下行枝にも虚血を有する多枝病変は予後が悪いことが報告されており（下図）、**左前下行枝の虚血病変を見逃さないことが重要**である。

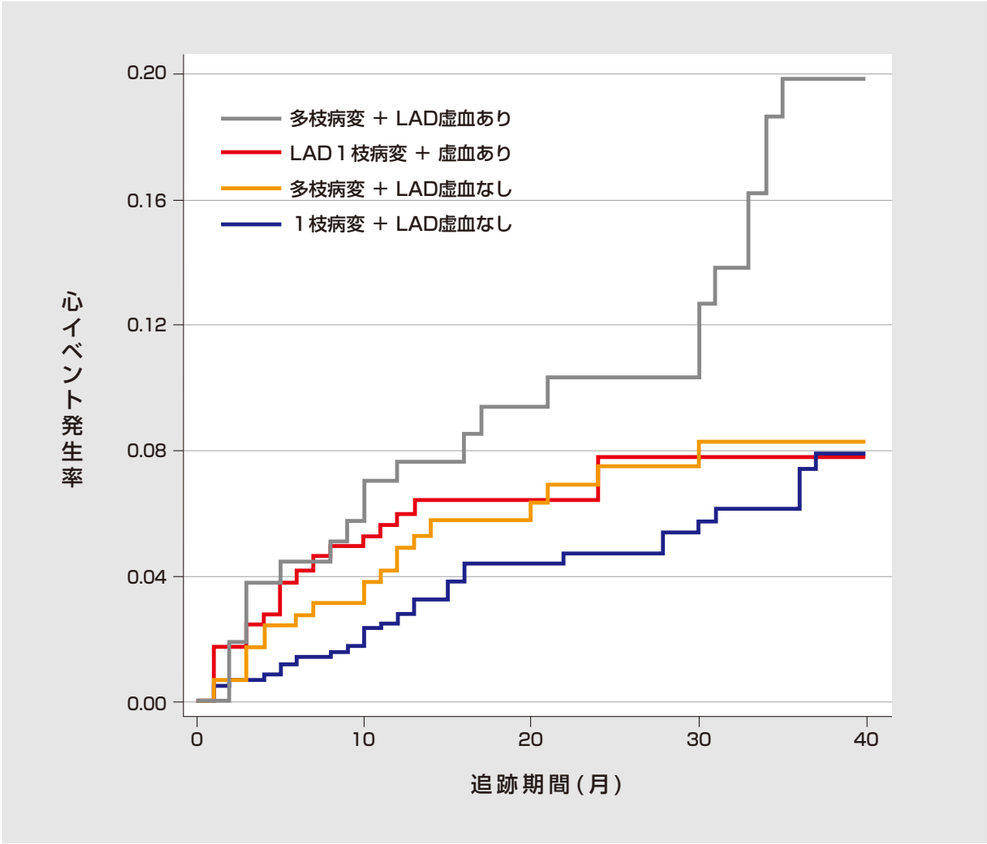

心イベント：心臓死、心筋梗塞

Nudi F et al ; J Nucl Cardiol:23:274-84:2016

お問い合わせ先
日本メジフィジックス株式会社 製品企画部（循環器領域）
東京／03-5634-7452

日本メジフィジックス株式会社
〒136-0075 東京都江東区新砂3丁目4番10号
TEL 03-5634-7006（代）　URL http://www.nmp.co.jp/

2017.3月作成
（TA-1703-G03）

読影道場 1

多枝病変における心筋血流シンチグラフィの読影：局所壁運動評価の加味

東邦大学医療センター大橋病院
循環器内科
教授
諸井 雅男先生

紹介した症例は、2016年7月に東京で開催されたセミナー「読影道場」で使用されたものです。

紹介した症例は臨床症例の一部を紹介したもので、全ての症例が同様な結果を示すわけ　ではありません。

背景

- 74歳男性。主訴は労作時の息切れ。既往歴に糖尿病、高血圧、脳梗塞（右不全麻痺）があり、冠動脈疾患のハイリスク症例である。
- 杖歩行であるが、最近息切れが強くなり、胸部単純CTで冠動脈の高度石灰化を指摘されていた。
- 血液検査:HbA1c 7.2%, Cr 0.90mg/dL, NTproBNP 222.3pg/mL
- 安静時心電図では異常Q波やST-T変化は認めず、心エコー図では左室壁運動異常は認められない。

冠動脈の石灰化が強いことが指摘されているので冠動脈CTは不適である。
安静12誘導心電図や心エコー図では梗塞の所見は認められなかったため虚血評価を目的とし、薬物負荷タリウム心筋血流シンチグラフィを施行した。

心筋血流SPECT画像

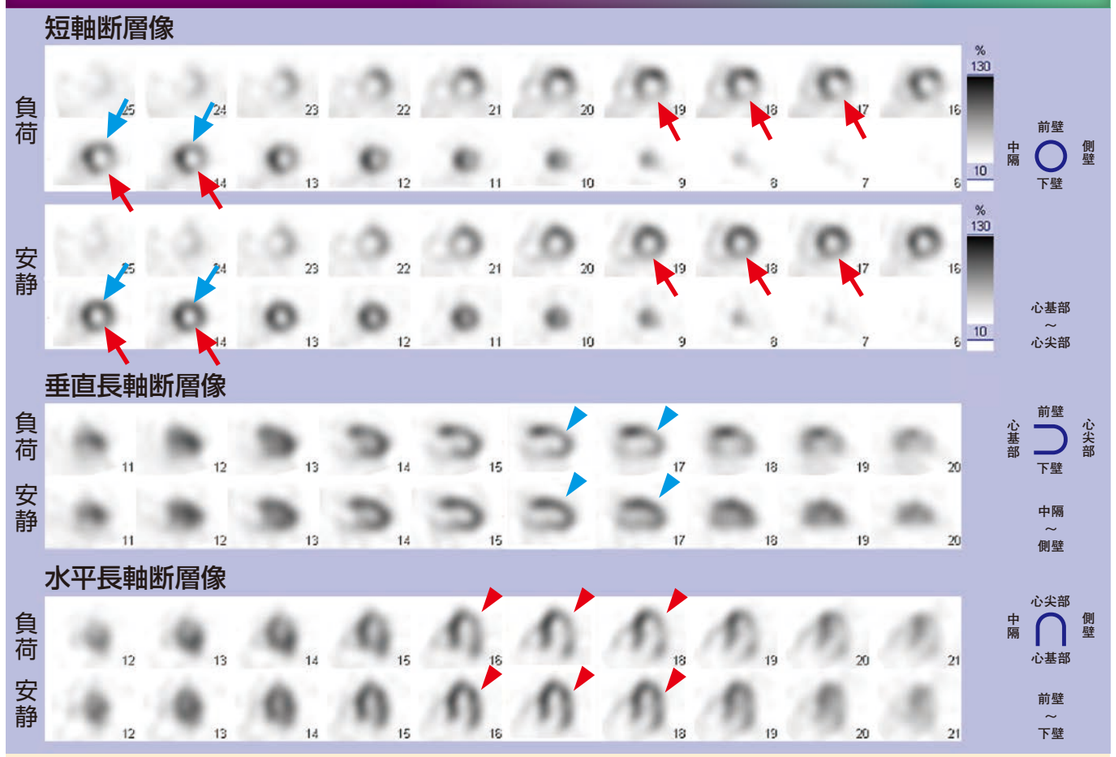

- 短軸断層像で左室側壁と下壁の再分布を指摘できる（ ➡ ）。また、水平長軸断層像でも左室側壁の再分布が明らかである（ ➡ ）。
- 短軸断層像（ ➡ ）と垂直長軸断層像（ ➡ ）で前壁の軽度の再分布が指摘できるが、心尖部の再分布ははっきりしない。
- 負荷時の一過性の左室の拡大を認めるので多枝病変は疑われる。
（プラナー画像では重症冠疾患の指標の1つである肺集積も認められた）

心電図同期SPECT画像（Polar map表示：QGSによる局所壁運動の解析）

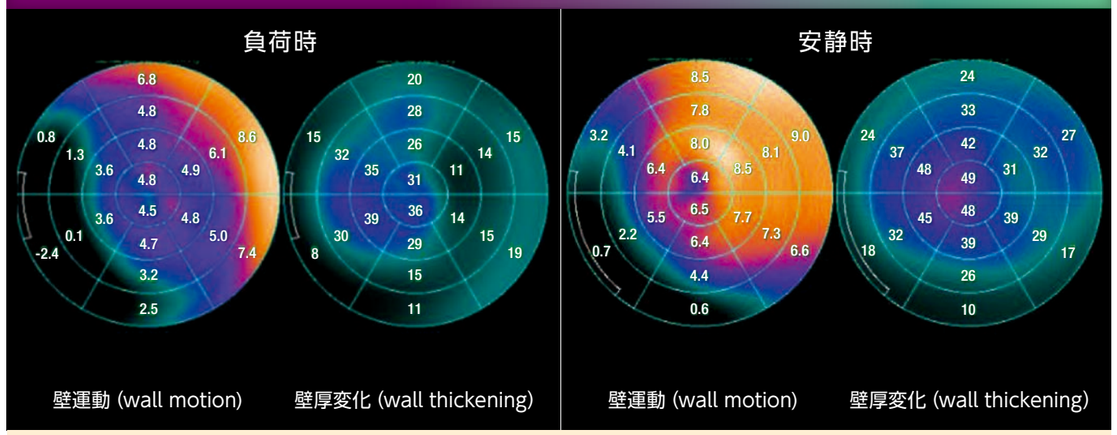

負荷時に前壁、中隔、心尖部の壁運動（wall motion）と壁厚変化（wall thickening）も低下し、安静時で改善しているので、左前下行枝の近位部から対角枝分岐部での狭窄が疑われる。

＊ wall motionは正常でも中隔領域の動きは低下していることが多いため読影に注意が必要

冠動脈造影

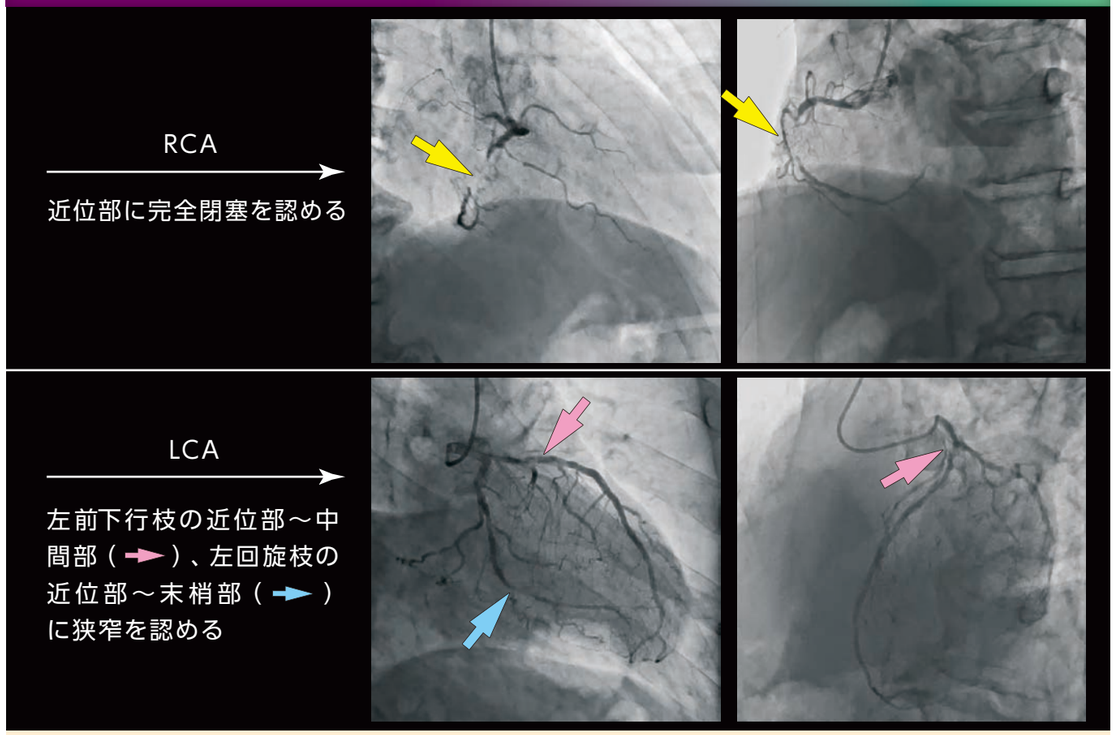

3枝病変であり、CABGが検討されたが、患者さんがPCIを希望されたため、まず右冠動脈の再開通を試み、成功した。1ヶ月後に左前下行枝および回旋枝にステント留置した。